

术前经导管动脉栓塞对 Shamblin II/III型颈动脉体瘤切除术的影响

孔祥国¹, 李楠², 杨建勇², 黄勇慧²

(1. 临沂市人民医院放射科, 山东 临沂 276000; 2. 中山大学附属第一医院放射介入科, 广东 广州 510080)

摘要:【目的】探讨术前经导管动脉栓塞(Pre-TAE)对II/III型颈动脉体瘤(CBTs)外科切除术的影响。【方法】回顾性分析2010年1月至2020年1月我院收治的影像及病理确诊的II/III型CBTs患者为研究对象,根据是否行Pre-TAE将患者分为栓塞组及未栓塞组。分析并比较两组患者临床资料、手术方式、术中出血量、手术时间、并发症等相关指标。【结果】本研究共纳入100个病灶(栓塞组 $n=77$,未栓塞组 $n=23$)。栓塞组与未栓塞组肿瘤大小分别为(II: 40.91 vs. 37.32 mm, $P > 0.05$; III: 63.58 vs. 65.75 mm, $P > 0.05$)。术中出血量以及手术时间分别为(II: 100 vs. 100 mL, $P > 0.05$; III: 750 vs. 1 000 mL, $P > 0.05$)、(II: 184.66 vs. 230.74 mins, $P > 0.05$; III: 288.50 vs. 332.75 mins, $P > 0.05$)。尽管Pre-TAE能减少II/III型CBTs术中血管重建率(II: 28% vs. 32%, $P > 0.05$; III: 58% vs. 100%, $P > 0.05$),但其差异无统计学意义。II/III型CBTs栓塞组手术并发症明显低于未栓塞组,其差异无统计学意义(II: 22% vs. 47%, $P = 0.026$; III: 50% vs. 75%, $P > 0.05$)。【结论】术前栓塞CBTs可有效降低术中失血量,改善手术视野可视化,从而有利于Shamblin II/III级CBTs的手术切除,减少手术时间,减少术中血管重建可能及手术并发症。

关键词:颈动脉体瘤;术前经导管动脉栓塞;Shamblin分级;外科手术切除

中图分类号:R657.4 文献标志码:A 文章编号:1672-3554(2021)02-0287-07

Beneficial Effects of Preoperative Embolization on the Shamblin Type II/III Carotid Body Tumor Surgery

KONG Xiang-guo¹, LI Nan², YANG Jian-yong², HUANG Yong-hui²

(1. Department of Radiology, Linyi People's Hospital, Linyi, 260000; 2. Department of Interventional Radiology, The First Affiliated Hospital, Sun Yat-sen University, Guangzhou 510080, China)

Correspondence to: LI Nan, E-mail: linan35@mail2.sysu.edu.cn; HUANG Yong-hui, E-mail: hyongh@mail.sysu.edu.cn

Abstract:【Objective】To investigate the feasibility and efficacy of preoperative arterial embolization (Pre-TAE) on II/III carotid body tumors (CBTs) surgical resection.【Methods】This retrospective study reviewed 100 cases of CBTs in the First Affiliated Hospital, Sun Yat-sen University from Jan 2010 to Jan 2020, which underwent surgical resection for CBTs. According to whether receiving the pre-TAE, the patients were classified into the embolization group (EG) and non-embolization group (NEG). Tumor classification was performed as the Shamblin classification. The demographic, clinical features, and the operative and post-operative information about the patients were retrieved from the patient records.【Results】The average tumor sizes were (II: 40.91 vs. 37.32 mm, $P > 0.05$; III: 63.58 vs. 65.75 mm, $P > 0.05$) for EG and NEG. The mean operative time (II: 184.66 vs. 230.74 mins, $P > 0.05$; III: 288.50 vs. 332.75 mins, $P > 0.05$) and intraoperative blood loss (II: 100 vs. 100 mL, $P > 0.05$; III: 750 vs. 1 000 mL, $P > 0.05$) were less in the EG patients. The incidence of revascularization required (II: 28% vs. 32%, $P > 0.05$; III: 58% vs. 100%, $P > 0.05$) and total

收稿日期:2020-12-20

基金项目:广州市科技计划项目(202002030084)

作者简介:孔祥国,主治医师,研究方向:肿瘤功能影像学改变,E-mail: kxgtt66@sina.com;李楠,通信作者,研究方向:肿瘤微创介入治疗,E-mail: linan35@mail2.sysu.edu.cn;黄勇慧,通信作者,研究方向:肿瘤微创介入治疗,E-mail: hyongh@mail.sysu.edu.cn

complications (Ⅱ: 22% vs. 47%, $P=0.026$; Ⅲ: 50% vs. 75%, $P>0.05$) were lower in the EG when compared with NEG. 【Conclusions】 CBTs can be surgically resected safely and effectively with a need for pre-TAE. Resection patients who received pre-TAE had lower blood loss and shorter duration of operation. The rates of adverse events, revascularization were also lower for patients who had pre-TAE compared to those who did not. The larger the tumor size, the greater the surgical benefit of pre-TAE.

Key words: carotid body tumor; preoperative transarterial embolization; Shamblin classification; surgical resection

[J SUN Yat-sen Univ (Med Sci), 2021, 42(2): 287-293]

颈动脉体瘤(carotid body tumors, CBTs)是一种罕见的伴有潜在的恶性风险的肿瘤,外科手术切除为其标准治疗方法,但是CBTs极富血供且周围大量大血管神经伴行,致使手术难度较大^[1-3]。有学者认为术前经导管动脉栓塞(Pre-TAE)能明显减少富血供肿瘤血供,减少外科手术中出血、缩短手术时间^[4-8]。然而,亦有文献报道Pre-TAE并不能减少手术出血及手术时间,甚至增加手术费用及并发症的可能^[3, 9-11]。因此,Pre-TAE术是否有利于CBTs患者外科手术仍存在诸多争议。本研究回顾性分析本中心10年CBTs患者的临床资料,探索Pre-TAE对Ⅱ/Ⅲ型CBTs外科手术的影响。

1 材料与方 法

1.1 临床资料

本研究回顾性分析了中山大学附属第一医院2010年1月至2020年1月所有行外科手术切除并获得病理确诊的CBTs患者,共纳入130例患者(男性64人,女性66人)。患病年龄10~63岁,平均年龄36.45岁。所有患者均行影像学检查(图1A),包括CTA、MRA及超声,并通过影像学检查测量肿瘤大小以及Shamblin分型^[12-13]。纳入标准:影像学及病理检查均证实为颈动脉体瘤的患者。排除标准:未行外科手术治疗者。本研究共发现148个CBTs病灶,根据纳入排除标准进行初步筛选后将病灶进行倾向性匹配,共100个病灶纳入本研究。根据患者是否行Pre-TAE术,将病灶分为栓塞组及未栓塞组。患者是否选择Pre-TAE术由手术医生及患者共同交流并由患者决定。所有患者的手术资料、影像资料以及手术相关并发症等均纳入分析。本研究经本院伦理委员会审核通过。所有患者均签署知情同意书。

1.2 术前栓塞

根据常规操作流程,由2名介入医生行暂时性球囊阻塞实验(TBO)测定返流压以及术前肿瘤血管栓塞。在局麻下股动脉行Seldinger穿刺,依次引入6F血管鞘、0.035导丝以及5F多通途导管,选择性插管至病灶对侧颈总动脉,多体位造影明确颈内动脉、颅内动脉血管是否存在异常及Willis环的代偿状况。将导管插至病灶侧颈总动脉,冒烟确定肿瘤供血动脉。避开颈内动脉,仅栓塞CBTs颈外动脉供血血管。栓塞材料包括栓塞颗粒[聚乙烯醇颗粒(PVA; Cook, Inc., Bloomington, IN USA)、明胶海绵颗粒(Hangzhou Alicon Pharm SCI&TEC CO., LTD, China)、栓塞微球(Embosphere Microsphere; Biosphere Medical, Rockland, Mass)]、微钢圈(Cook, IN, USA)等。最后造影确定栓塞情况及颈内动脉通畅状况。对于前后交通未开放或返流压低于70 mmHg,瘤体直径大于4.0 cm或Shamblin Ⅲ型的患者,术前均行Matas试验(颈动脉压迫试验),至耐受30 min以上,同时无头晕等不适为止。外科手术尽可能安排于介入手术后第2天进行。

1.3 外科手术

患者仰卧位,气管插管并全麻后局部消毒、铺巾。行胸锁乳突肌前缘纵行切口,切开并分离皮下组织及颈阔肌,暴露颈动脉体瘤。游离颈总动脉、颈内、外动脉,如颈内静脉无法游离且妨碍手术视野,则在切除肿瘤前将其结扎。游离并仔细结扎所有的肿瘤供血血管。术中应注意避免损伤迷走神经、舌下神经和喉上神经。如果肿瘤严重侵犯颈外动脉,术中可予以切除。如肿瘤与颈内及颈总动脉黏合紧密无法游离时,可予以切除并采用自体大隐静脉进行血管重建。所有切除的肿块都进行组织病理学检查。术后密切观察患者病灶部位引流量以及神经系统症状。术后给予患者神经营养药,术中血管重建患者给予抗血小板药物。

1.4 研究终点

主要研究终点为术中出血量,次要研究终点为手术时间、术中血管重建以及术后并发症。

1.5 统计学方法

采用SPSS 25.0统计学软件进行数据的统计学处理以及PSM倾向性匹配,计量资料以 $\bar{x} \pm s$ 或 $[M(P_{25} \sim P_{75})]$ 表示,两组间的比较采用 t 检验或秩和检验。计数资料的相关性分析采用卡方检验或Fisher精确概率法。采用Pearson检验对肿瘤大小与术中出血量及手术时间的相关性分析。 $P < 0.05$ 视为差异有统计学意义。

2 结果

患者一般临床资料见表1。所有患者均表现为颈部可触及缓慢生长的肿块,其中5例患者伴有头晕,3例伴颈部疼痛,伴声音嘶哑及异物感3例,1例下颌部麻木。平均起病时间为 (2.93 ± 4.13) 年(1周~18年)。130例患者共计发现148个肿瘤。112例患者为单侧发病,有18例患者为双侧CBTs,其中9例患者先行一侧病灶切除,病灶较小且症状较轻的另一侧择期切除。9例双侧CBTs患者只行单侧手术。未见家族性发病。其中1例复发患者发现具有神经内分泌活性。

根据纳入排除标准,本研究初步筛选出130例患者、138个病灶。为了减小混杂因素的影响,我们使用SPSS25.0进行PSM 1:n倾向性匹配,成功匹配100个病灶,匹配后患者一般资料见表2。根据是否行Pre-TAE术,将病灶分为2组:栓塞组、未栓塞组。其中栓塞组纳入77个CBTs。术中造影(图1B、C、D)见瘤体与颈内、外动脉呈“握球状”特征性改变;颈总动脉分叉夹角扩大,血管受压移位;肿瘤血供丰富,动脉早期可见网状、紊乱的细小血管影,实质期肿瘤染色明显,可见致密的血管湖,肿瘤染色排空延长至静脉期;肿瘤常有多支供血,一般以颈外动脉某一支中心供血为主,周围其他分支参与供血。超选择肿瘤主要供血动脉给予栓塞。术后造影,可见肿瘤供血血管明显减少。本研究所纳入患者均未出现严重栓塞相关并发症。但排除患者中1例II型CBTs患者Pre-TAE时使用100~300 μm microsphere栓塞,术中出现左侧偏盲,给予DSA及MR检测后未见左眼动脉主干及颅脑受损,给予

表1 患者的一般临床资料

Table 1 Demographic and clinical characteristics of study population (130 patients, 148 tumors)

Patient demographics	Mean \pm SD (range) or n (%)
Age/years	36.45 \pm 11.36 (range, 10 ~ 63)
Sex, female	66 (51)
Duration at presentation/ years	2.93 \pm 4.13 (1 weeks~18 years)
Body tumor location	
Unilateral	112 (86)
Bilateral	18 (14)
Shamblin type	
II	126 (85)
III	22 (15)
Concomitant symptom with mass	148 (100)
Local tenderness	3 (2)
Globus sensation	3 (2)
Numbness of jaw	1 (0.7)
Fainting	5 (3.4)
Preoperative imaging	148 (100)
CT	125 (84)
MRI	8 (5)
US	15 (11)

高压氧、神经营养药物及扩血管药物治疗未见好转。术后一月随访患者仍出现左眼右上象限偏盲,未见偏盲视野扩大。未栓塞组23个病灶行外科手术切除。随后我们将匹配后的数据按照Shamblin分级进一步整理及分析,具体见表3。栓塞组II型65个病灶、III型12个病灶;未栓塞组II型19个病灶、III型4个病灶。根据术前影像学检查及术中测量,II/III型CBTs术前栓塞组与未栓塞组肿瘤直径分别为 $(40.91、63.58)$ mm及 $(37.32、65.75)$ mm ($P > 0.05$)。尽管不同组之间术中出血量未见统计学差异,但是术前栓塞能有效减少III型CBTs术中出血量(750 vs. 1 000 mL)。相似的,手术时间的改变趋势与出血量相一致(II: 184.66 vs. 230.74 mins; III: 288.50 vs. 332.75 mins)。图2所示,对肿瘤大小与手术时间及出血量进行相关性分析得知,肿瘤大小与手术时间(栓塞组 $R=0.32$,未栓塞组 $R=0.48$)及出血量(栓塞组 $R=0.10$,未栓塞组 $R=0.30$)

呈正相关。即随着肿瘤严重程度(Shamblin分型)及肿瘤体积的增加,栓塞组及未栓塞组手术出血量及手术时间均增加,而且Pre-TAE对手术的有利影响随着肿瘤体积的增大而加强。

II/III型CBTs体积较大,部分或完全包绕颈部大血管,术中部分患者需建立旁路行血管重建。尽管II/III型CBTs行Pre-TAE术能减少术中血管重建率(II: 28% vs. 32%, $P > 0.05$; III 58% vs. 100%, $P > 0.05$),但数值并无统计学差异。同时,

II/III型CBTs患者栓塞组手术并发症发生率显著低于未栓塞组(II: 22% vs. 47%, $P = 0.026$; III: 50% vs. 75%, $P > 0.05$)。因此,Pre-TAE术能够有效减少总体并发症发生率同时,使III型CBTs外科手术并发症发生率下降并低于II型单纯手术。术中手术时间缩短,可以有效减少术中神经牵拉及主要血管夹闭的时间,因此术前栓塞组手术并发症(总体并发症、神经损伤及脑卒中)风险明显减低。

表2 PSM后患者的一般临床资料

Table 2 Demographic and clinical characteristics of study population after PSM $[(\bar{x} \pm s), n, n(\%)]$

Patient demographics	EG (n=77)	NEG (n=23)	t/χ^2	P
Age/years	36.23 ± 10.31	35.82 ± 10.65	0.169	0.866
Sex(female)	36 (47)	11 (48)	0.008	0.929
Duration at presentation /years	2.25 ± 3.10	2.67 ± 2.71	-0.585	0.560
Shamblin types			0.043	0.836
II	65	19		
III	12	4		
Tumor size/mm	44.44 ± 12.64	42.26 ± 15.26	0.691	0.491

EG: the embolization group; NEG: non-embolization group

表3 PSM后根据Shamblin分型比较不同指标

Table 3 Differences between the embolization group and non-embolization group according to Shamblin classification after PSM $[(\bar{x} \pm s), M(P_{25} \sim P_{75}), n(\%)]$

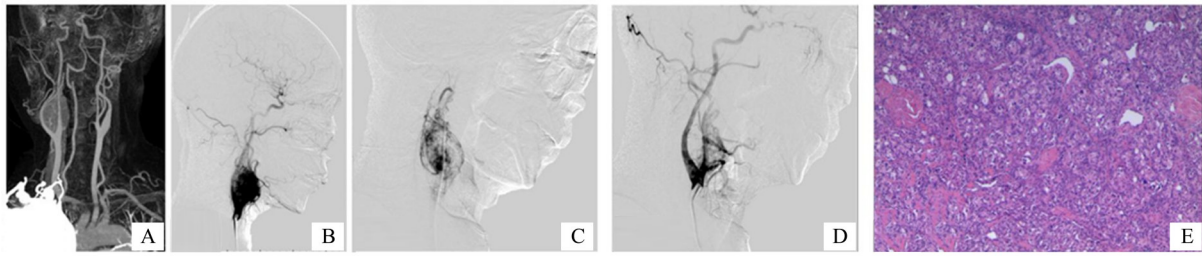
Patient demographics	Shamblin type II (n=84)				Shamblin type III (n=16)			
	EG (n=65)	NEG (n=19)	$t(Z)/\chi^2$	P	EG (n=12)	NEG (n=4)	$t(Z)/\chi^2$	P
Tumor size/mm	40.91 ± 9.40	37.32 ± 10.39	1.431	0.156	63.58 ± 10.75	65.75 ± 13.07	-0.332	0.744
Operative time/mins	185 ± 90	231 ± 131	-1.758	0.082	289 ± 97	333 ± 61	-0.848	0.411
Blood loss/mL	100 (30~200)	100 (50~300)	-0.599	0.549	750 (275~1 150)	1 000 (200~2 250)	-0.49	0.624
Revascularization	18 (28)	6 (32)	0.109	0.741	7 (58)	4 (100)	2.424	0.119
Complications	14 (22)	9 (47)	4.933	0.026	6 (50)	3 (75)	0.762	0.383
Cranial nerve injuries	13	6			6	3		
Stroke	1	3			0			0

P value was calculated comparing Shamblin type II and III groups. EG: the embolization group; NEG: non-embolization group

3 讨论

颈动脉体瘤(CBTs)是一种高度富血供的肿瘤,外科术中大量出血增加了手术难度。研究表明

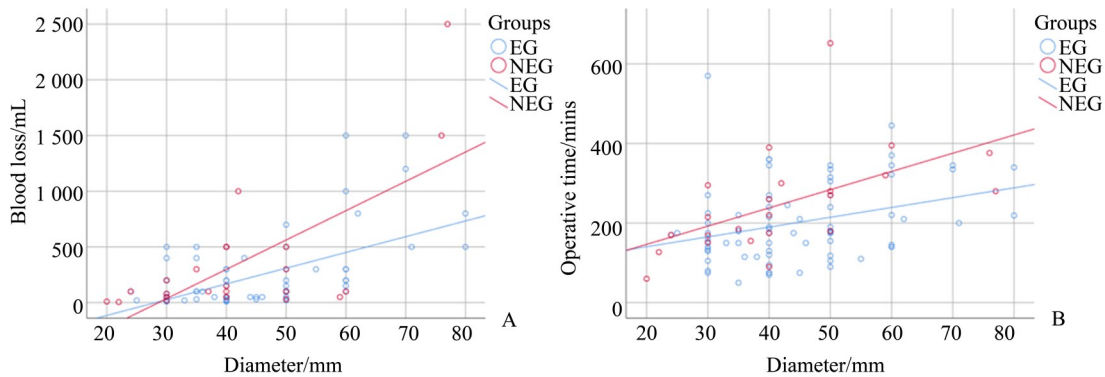
Pre-TAE可以降低整体失血量,提高手术时的可视性,从而有利于肿瘤切除^[4-8, 14]。然而,一些专家指出术前Pre-TAE并不能显著降低术中出血量,且与直接切除术相比没有任何优势^[3, 9-10]。目前关于这



A: Maximum-intensity-projection images from an CTA shows a right CBT, Shamblin II category. B, C, D: The lateral view of the digital subtraction angiogram (DSA) image before the embolization of the feeding arteries shows a highly vascularized CBT and the embolization was carried out after superselection into the feeding vessel with 300~500 μm PVA particle. Almost all blood supply was obstructed during the embolization procedure. E: Nest-like distribution of the tumor cells with abundant intercellular vessels (HE, × 200).

图1 II型CBTs腔内治疗典型图片

Fig. 1 A typical case of a serious complication occurred after endovascular treatments of a carotid body tumor



A: There was obvious correlation between tumor size and intraoperative blood loss in those who underwent preoperative embolization (EG, $R=0.32$) and patients who did not (NEG, $R=0.48$), respectively. B: There was significant correlation between tumor size and intraoperative operative time in EG patients ($R=0.10$) and NEG ($R=0.30$), respectively.

图2 肿瘤大小与术中出血量及手术时间的相关性分析

Fig. 2 The correlation between blood loss, operative time and tumor size

一主题发表的大多数文献为小样本单中心回顾性研究,没有明确的结论给予临床有意义的指导。本研究回顾性分析并匹配了100个CBTs。这是迄今为止国内单中心探讨Pre-TAE术对CTBs手术影响的最大样本量的回顾性研究,其结果将具有重要的临床指导意义。

在一定程度上,栓塞相关严重并发症,如颈内动脉栓塞导致卒中等,使得Pre-TAE应用在CBTs中相对受限^[15]。根据本中心的研究及临床经验,发生栓塞相关严重并发症主要是由于栓塞材料性质所致:栓塞颗粒的透光性以及栓塞颗粒直径。目前使用的栓塞颗粒的主要缺点是其透光性,这无疑会增加异位栓塞的风险^[15]。因此,我们在术中使用碘帕醇混悬栓塞颗粒,实时监测栓塞材料的输送方向同时直接评估肿瘤的栓塞程度。此外,栓塞材料的直径与富血管肿瘤的栓塞并发症密切相关^[16]。小

直径栓塞颗粒可栓塞CBTs末梢微血管,但容易导管壁残留以及造影过程中流速及压力较大,可使较小的颗粒冲出栓塞血管而造成异位栓塞。在本研究中,一名II型CBTs患者使用100~300 μm microspheres栓塞CBT,术中出现了同侧偏盲。虽然术后MR检查未见同侧眼动脉及颅脑异常,但我们怀疑一些小颗粒进入并栓塞了同侧眼动脉远端末梢分支或视神经供血血管。此外,本研究中其他所有患者(99%以上)使用直径300 μm以上栓塞颗粒,均未发生栓塞相关的严重并发症。因此,配合适合的栓塞材料(直径大于300 μm),超选择性栓塞是安全、有效的。

减少CBTs切除术中出血量及缩短手术时间是术前栓塞的主要目的之一。如表3所示,术前II/III型CBTs患者肿瘤直径虽然些许差异,但无统计学意义。进一步分析结果可知II/III型栓塞组患者术

中出血量及手术时间均明显低于未栓塞组。图3所示,进行相关性分析可知,CBTs切除术中失血量及手术时间与肿瘤大小存在明确正相关性。Pre-TAE可以使手术出血量及手术时间 R 值减小,降低CBTs特征(肿瘤大小)与手术难度(出血量、手术时间)的关系,提示随着肿瘤直径的增大,栓塞所起的减少术中出血作用及缩短手术时间越强。这些发现与其他研究相互印证,证实术前经导管超选择性栓塞可以减少术中出血量和手术时间^[6, 8, 17-20]。然而,一些学者认为术前栓塞并不能减少手术时间及术中出血^[10, 21-22]。其中,Wernick^[21]研究显示直径4 cm的术前栓塞组与直径3 cm的未栓塞组术中出血量相似。本研究显示,肿瘤直径与术中出血量明显相关,在直径差别较大情况下应该进行基线配平研究,不能盲目得出结论。Cobb^[22]和Abu-Ghanem^[3]进行meta分析,结果显示Pre-TAE并不能使手术获益。但是他们的研究中只有75(13.7%)个CBTs行Pre-TAE术。更难以置信的是,缺少Shamblin分级以及肿瘤大小数据下,他们直接得出Pre-TAE对手术没有有利影响。尽管Mourad^[10]根据Shamblin分级行53个CBTs的术前栓塞,但是数据量相对较小且缺少肿瘤大小的数据使得数据缺少可信度。

外科手术是治疗CBTs的一线方案,然而,CBTs发病部位常伴有血管和神经走行,手术治疗极其富有挑战性,尤其是对于II/III型体积较大的CBTs。本研究中,我们选择II/III型CBTs作为研究对象,结果提示Pre-TAE能减少患者手术并发症的风险。对于II/III型CBTs,Pre-TAE可以减少肿瘤血供减少术中出血、减少手术时间,使手术野更加清晰,术中夹闭血管及损伤神经几率下降。以上结果得到

许多研究的验证^[1, 23]。研究^[11]表明,Shamblin分级能预测神经及血管损伤。本研究及其他研究均表明,与II型CBTs相比,III型更容易发生神经系统并发症^[23]。同时我们研究结果提示,随着Shamblin分期级别的升高,神经损伤的风险增加。反对Pre-TAE的部分学者认为相比单纯手术切除,Pre-TAE会增加围手术期的神经系统事件^[24]。本研究却得到相反的结论,即术前栓塞可减少神经系统并发症,并且随着肿瘤体积增大,栓塞减少并发症的作用愈强,且在III型CBTs中具有统计学意义。同时,本研究显示所有脑卒中的患者均行术中血管重建或手术夹闭时间较长,这与文献汇报相符合^[3, 8]。由于肿瘤的侵犯包绕,II/III型CBTs部分或完全包绕颈部血管,致使部分分离时存在较大难度,故术中需要切除或重建血管。本研究表明,Pre-TAE对于II型CBTs术中血管重建无明显影响,但对于III型CBTs,术中血管重建率明显增加,且术前栓塞能明显减少术中血管重建的机会。

本研究为回顾性研究,虽然本研究的发现与文献汇报相吻合,且是目前国内最大数据量报道,但是仍有必要行RCT研究。其二,本研究中单纯行外科手术的患者数量较少,使结论有可能存在一定偏倚。

术前超选择性栓塞使用合适栓塞材料是足够安全的(直径大于300 μm 栓塞颗粒)。术前栓塞预处理可显著降低手术总体失血量,改善手术可视化,从而有利于Shamblin II/III型大直径CBTs外科切除,减少手术时间,降低术中血管重建可能机手术并发症。

参考文献

- [1] Torrealba JI, Valdés F, Krämer AH, et al. Management of carotid bifurcation tumors: 30-year experience [J]. *Ann Vasc Surg*, 2016, 34: 200-205.
- [2] Melachuri S, Valappil B, Snyderman C. Variations in surgical outcomes of carotid body tumors by surgical specialty [J]. *Laryngoscope*, 2020, 131(1): E190-E195.
- [3] Abu-Ghanem S, Yehuda M, Carmel NN, et al. Impact of preoperative embolization on the outcomes of carotid body tumor surgery: A meta-analysis and review of the literature [J]. *Head Neck*, 2016, 38 (Suppl 1): E2386-2394.
- [4] Power AH, Bower TC, Kasperbauer J, et al. Impact of preoperative embolization on outcomes of carotid body tumor resections [J]. *J Vasc Surg*, 2012, 56 (4): 979-989.
- [5] Faragò G, Castellani C, Ponzi S, et al. Preoperative embolization of carotid chemodectoma: a technical challenge that can be customized according to angioarchitecture. Illustrative cases [J]. *Neuroradiol J*, 2013, 26(6): 678-682.

- [6] Liu J, Li Y, Yang L, et al. Surgical resection of carotid body tumors with versus without preoperative embolization: Retrospective case-control study [J]. *Head Neck*, 2018, 40(12): 2590-2595.
- [7] Liu J, Li Y, Yang L, et al. Preoperative angiography and transarterial embolization in the management of carotid body tumor: a single-center, 10-year experience [J]. *Neurosurgery*, 2010, 67(4): 941-948; discussion 948.
- [8] Jackson RS, Myhill JA, Padhya TA, et al. The effects of preoperative embolization on carotid body paraganglioma surgery: a systematic review and meta-analysis [J]. *Otolaryngol Head Neck Surg* 2015, 153(6): 943-950.
- [9] Cobb AN, Barkat A, Daungjaiboon W, et al. Carotid body tumor resection: just as safe without preoperative embolization[J]. *Ann Vasc Surg*, 2020, 64: 163-168.
- [10] Mourad M, Saman M, Stroman D, et al. Evaluating the role of embolization and carotid artery sacrifice and reconstruction in the management of carotid body tumors [J]. *Laryngoscope*, 2016, 126(10): 2282-2287.
- [11] Gözen ED, Tevetoğlu F, Kara S, et al. Is preoperative embolization necessary for carotid paraganglioma resection: Experience of a tertiary center [J]. *Ear Nose Throat J*, 2020: 145561320957236.
- [12] Shamblin WR, ReMine WH, Sheps SG, et al. Carotid body tumor (chemodectoma). Clinicopathologic analysis of ninety cases [J]. *Am J Surg*, 1971, 122(6): 732-739.
- [13] Luna-Ortiz K, Rascon-Ortiz M, Villavicencio-Valencia V, et al. Does Shamblin's classification predict postoperative morbidity in carotid body tumors? A proposal to modify Shamblin's classification [J]. *Eur Arch Otorhinolaryngol*, 2006, 263(2): 171-175.
- [14] de Baere T, Arai Y, Lencioni R, et al. Treatment of liver tumors with lipiodol tace: technical recommendations from experts opinion[J]. *Cardiovasc Intervent Radiol*, 2016, 39(3): 334-343.
- [15] Ashour R, Aziz-Sultan A. Preoperative tumor embolization [J]. *Neurosurg Clin N Am*, 2014, 25(3): 607-617.
- [16] Raoul JL, Forner A, Bolondi L, et al. Updated use of TACE for hepatocellular carcinoma treatment: How and when to use it based on clinical evidence [J]. *Cancer Treat Rev*, 2019, 72: 28-36.
- [17] Zhang J, Fan X, Zhen Y, et al. Impact of preoperative transarterial embolization of carotid body tumor: A single center retrospective cohort experience [J]. *Int J Surg*, 2018, 54(Pt A): 48-52.
- [18] Katagiri K, Shiga K, Ikeda A, et al. Effective, same-day preoperative embolization and surgical resection of carotid body tumors[J]. *Head Neck*, 2019, 41(9): 3159-3167.
- [19] Ikeda A, Shiga K, Katagiri K, et al. Multi-institutional survey of carotid body tumors in Japan [J]. *Oncol Lett*, 2018, 15(4): 5318-5324.
- [20] Cobb AN, Barkat A, Daungjaiboon W, et al. Carotid body tumor resection: long-term outcome of 67 cases without preoperative embolization [J]. *Ann Vasc Surg*, 2020, 67: 200-207.
- [21] Wernick BD, Furlough CL, Patel U, et al. Contemporary management of carotid body tumors in a midwestern academic center [J]. *Surgery*, 2021, 169(3): 700-704.
- [22] Cobb AN, Barkat A, Daungjaiboon W, et al. Carotid body tumor resection: Just as safe without preoperative embolization [J]. *Ann Vasc Surg*, 2018, 46: 54-59.
- [23] Han T, Wang S, Wei X, et al. Outcome of surgical treatment for carotid body tumors in different shambling type without preoperative embolization: a single-center retrospective study [J]. *Ann Vasc Surg*, 2020, 63: 325-331.
- [24] Patetsios P, Gable DR, Garrett WV, et al. Management of carotid body paragangliomas and review of a 30-year experience [J]. *Ann Vasc Surg*, 2002, 16(3): 331-338.

(编辑 余菁)